

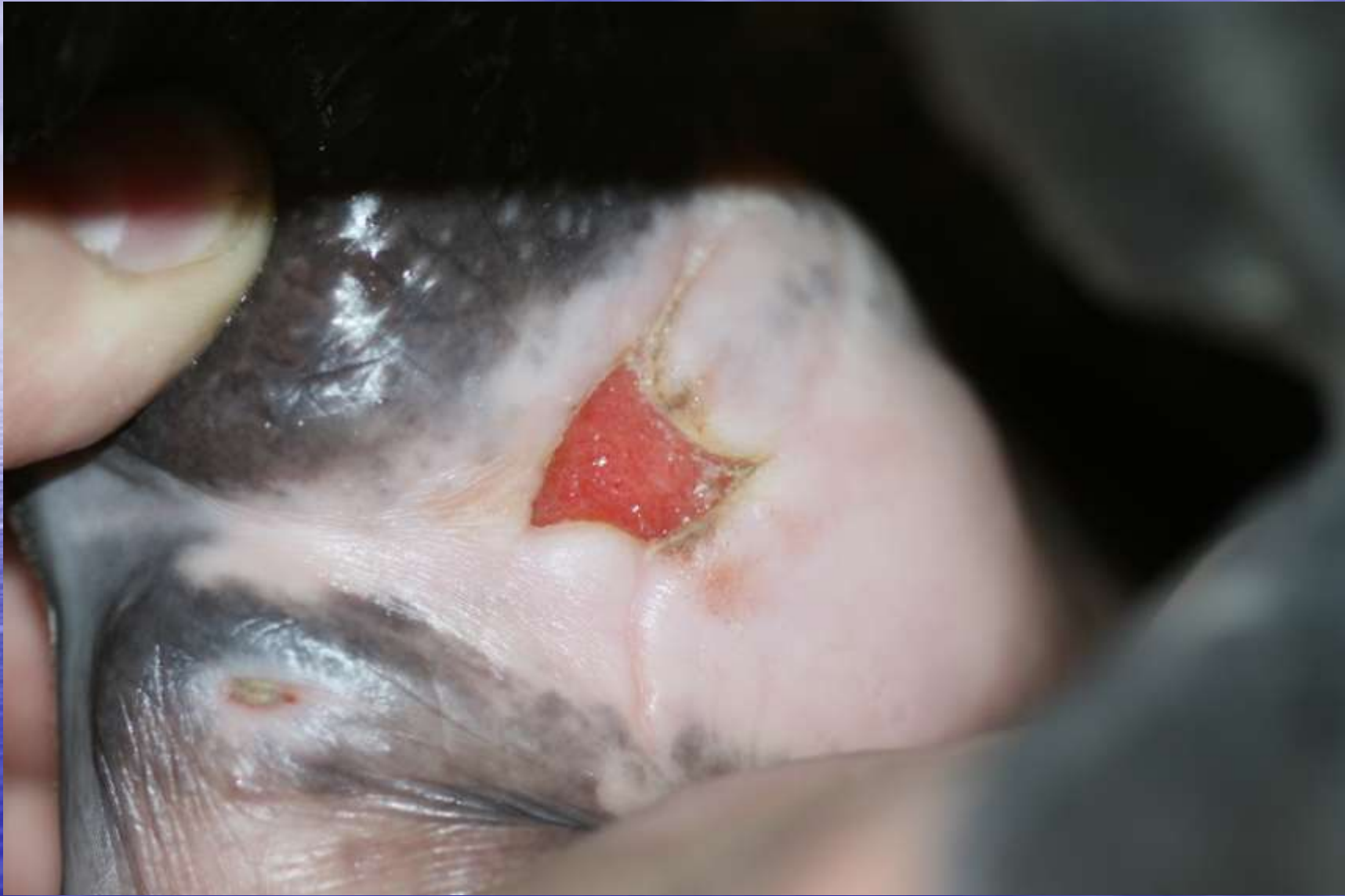

Casustiek gebitsverzorging

Anamnese

- 3 1/2 jarige hengst
- Voedselopname en vertering : in orde
- Rijtechnisch :
 - Lastig op de linkerhand
 - Wolfstanden aanwezig vlgs eigenaar

Klinisch onderzoek

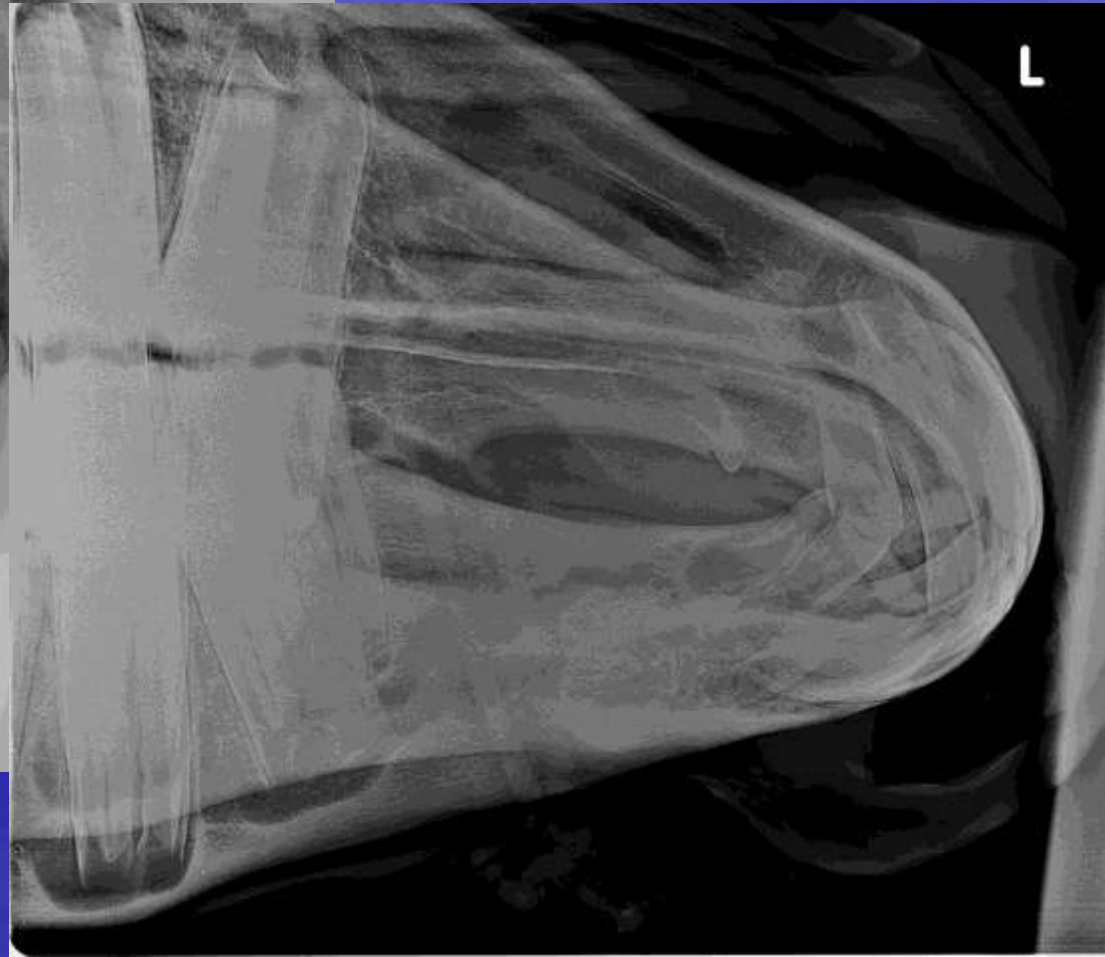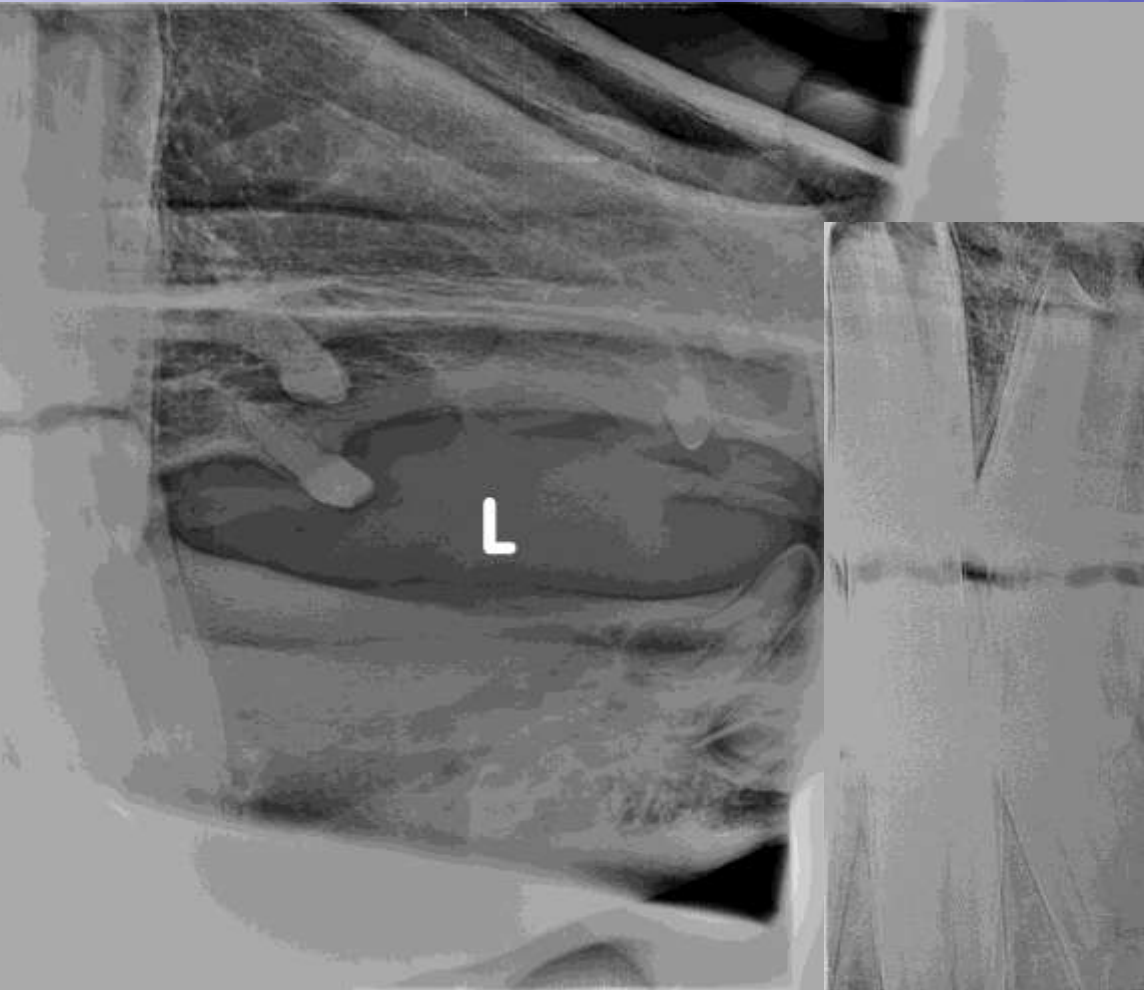- Kauwspieren : in orde
- Snijtanden aan t wisselen : g.b.
- Wolfstanden : 105 en 205 aanwezig
- Doppen : 107 gewisseld en 207 zit los
- Forse laesies wangsl.vl. aanwezig beiderzijds
- Scherpe emailepunten maxillaire en mandibulaire kiezen
- Kauwvlak is onregelmatig agv wisselen



Behandelplan

- Scherpe emailepunten maxillaire en mandibulaire kiezen verwijderen
- Grootste verhogingen kauwvlak verwijderen
- Dop 207 verwijderen
- Beide wolfstanden verwijderen

Wolfstanden



Behandeling

- Sedatie van 0.6ml Domosedan en 0.5 Dolorex
- Dop 206 verwijderd, kiezen gevijld
- Beide wolfstanden in zijn geheel verwijderd
- Tijdens behandeling mondsperder meerdere keren gesloten
- Standaard behandeling
- Paard werd onrustiger aan het eind van de behandeling

Volgende dag.....

- Kan niet of moeizaam eten
- Sluit zijn kaken wel op elkaar, klapperend

- Mijn advies :
rustig afwachten, kan agv behandeling
misschien spierpijn in de kaakspieren

2 dagen later....

- Paard is attent
- Blijft slecht eten
- Kan onderkaak wel sluiten en kauwbewegingen maken
- Klappert met zijn onderkaak...

Overleg met eigenaar

1.Langskomen voor een controle

2.Afwachten en aangepast voedsel geven

Eigenaar kiest : optie 2

Komende 3 weken

- Paard blijft slecht eten
- Vermagerd en krijgt aangepast rantsoen
- Conditie blijft redelijk
- Begint graag en vlot met eten, daarna weer slecht
- M.Masseter bijna volledig verdwenen



Differentiaal diagnose :

- Myositis van de kauwspieren
- Loszittende dop
- Te prominente kies aanwezig
- Kaakfractuur thv kaakgewricht
- Teveel druk op snijtanden agv vijlen
- Gevoelige snijtanden agv wisselen
- Collapse van discus in kaakgewricht
-??????

Vervolgplan

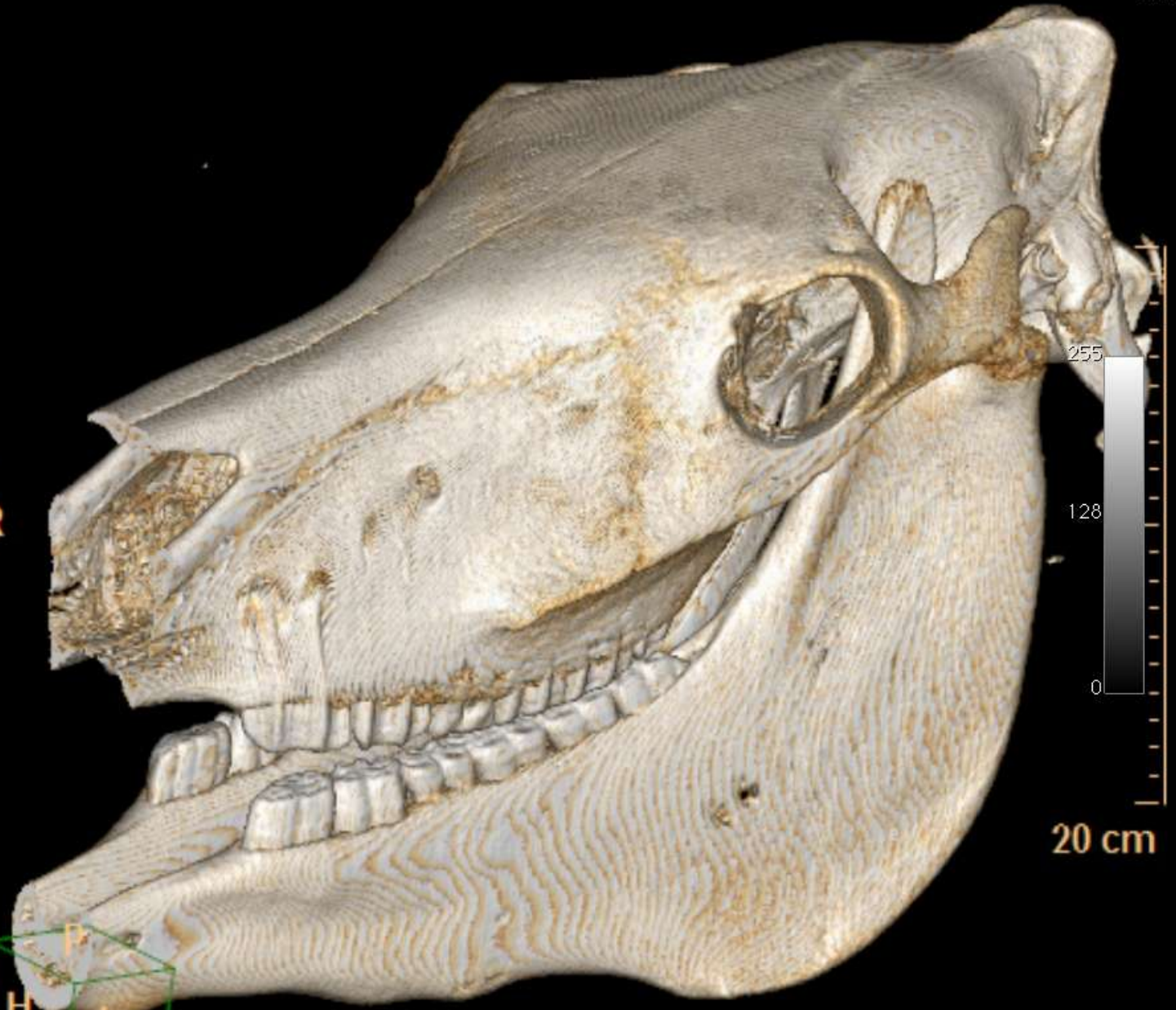- Geen controle uitwendige inspectie
 - Geen controle gebit
 - Geen rontenfoto's van mandibula
 - Geen echo van kaakgewricht
-
- Voor paard en eigenaar / collega :
 - Gewoon een CT

Image size: 512 x 512
View size: 944 x 944
WL: 127 WW: 255

Carlos Skull LAN26-48 (-, -)
-- Carlos 3d
3211
2797

CT

HR



Zoom: 184% Angle: 0

Image size: 512 x 512
View size: 944 x 944
WL: 127 WW: 255

Carlos Skull LAN26-48 (-, -)
-- Carlos 3dbottmj
3211
2799

CT

- For

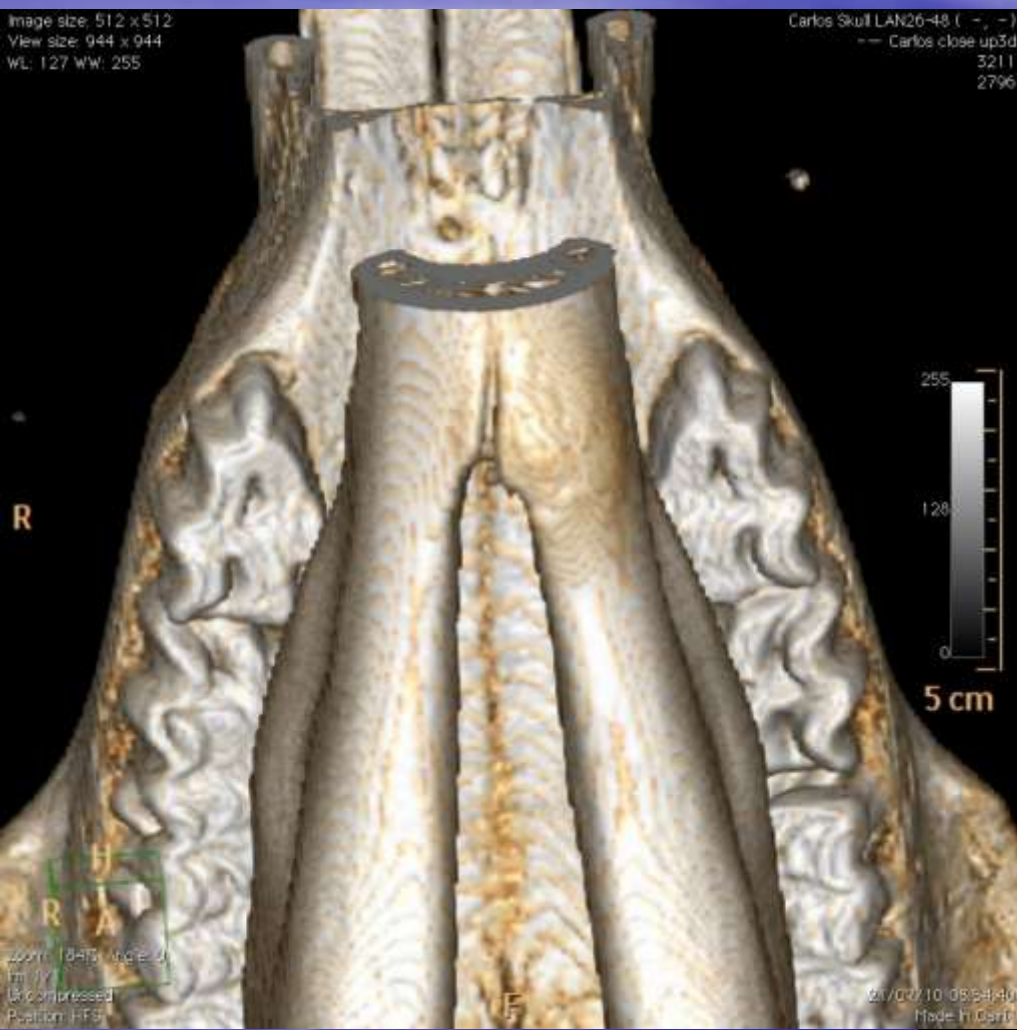


Zoom: 184% Angle: 0
Irr: 1/1
Uncompressed
Position: HFS

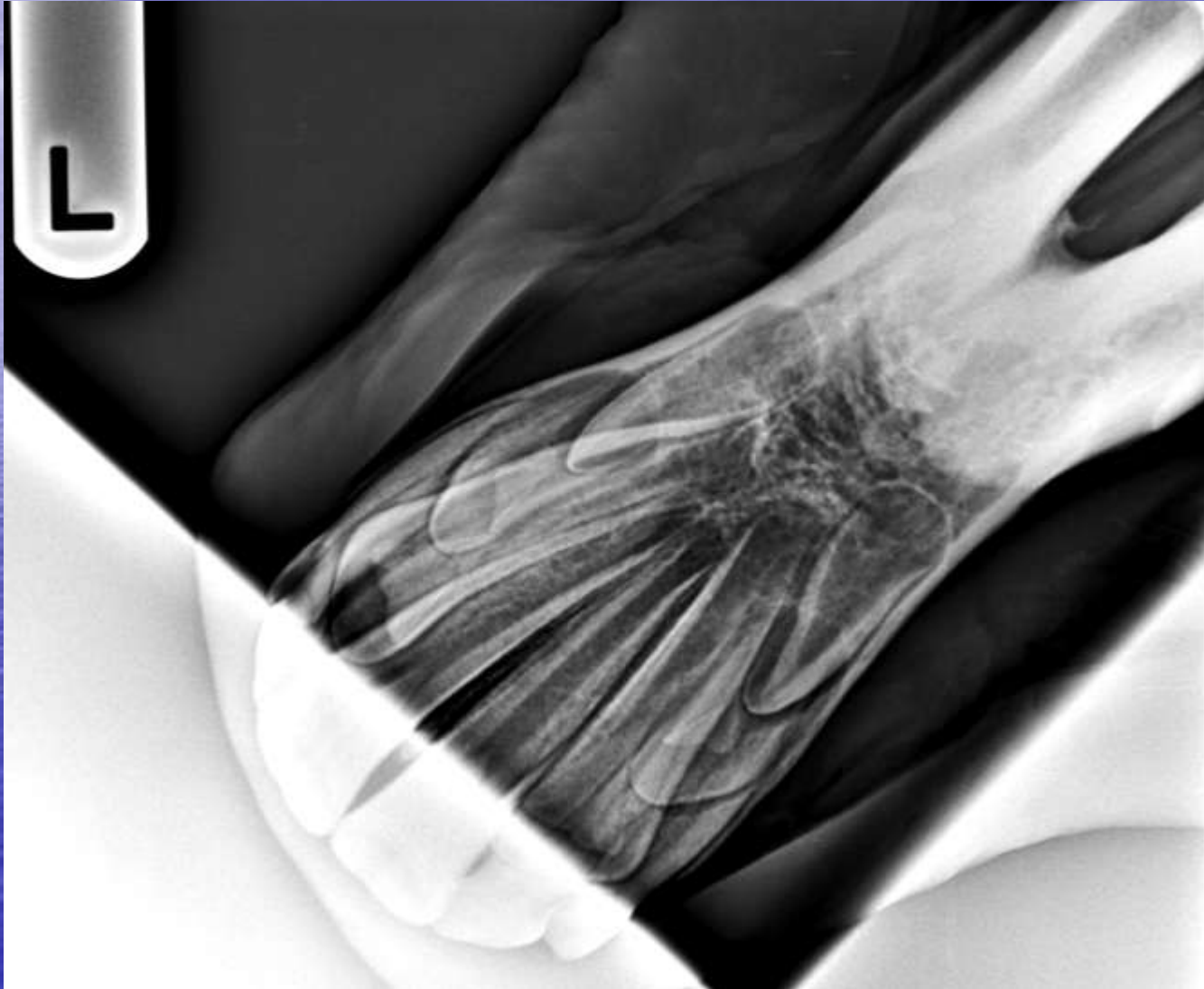21/07/10 08:54:40
Made In OsiriX

Image size: 512 x 512
View size: 944 x 944
WL: 127 WW: 255

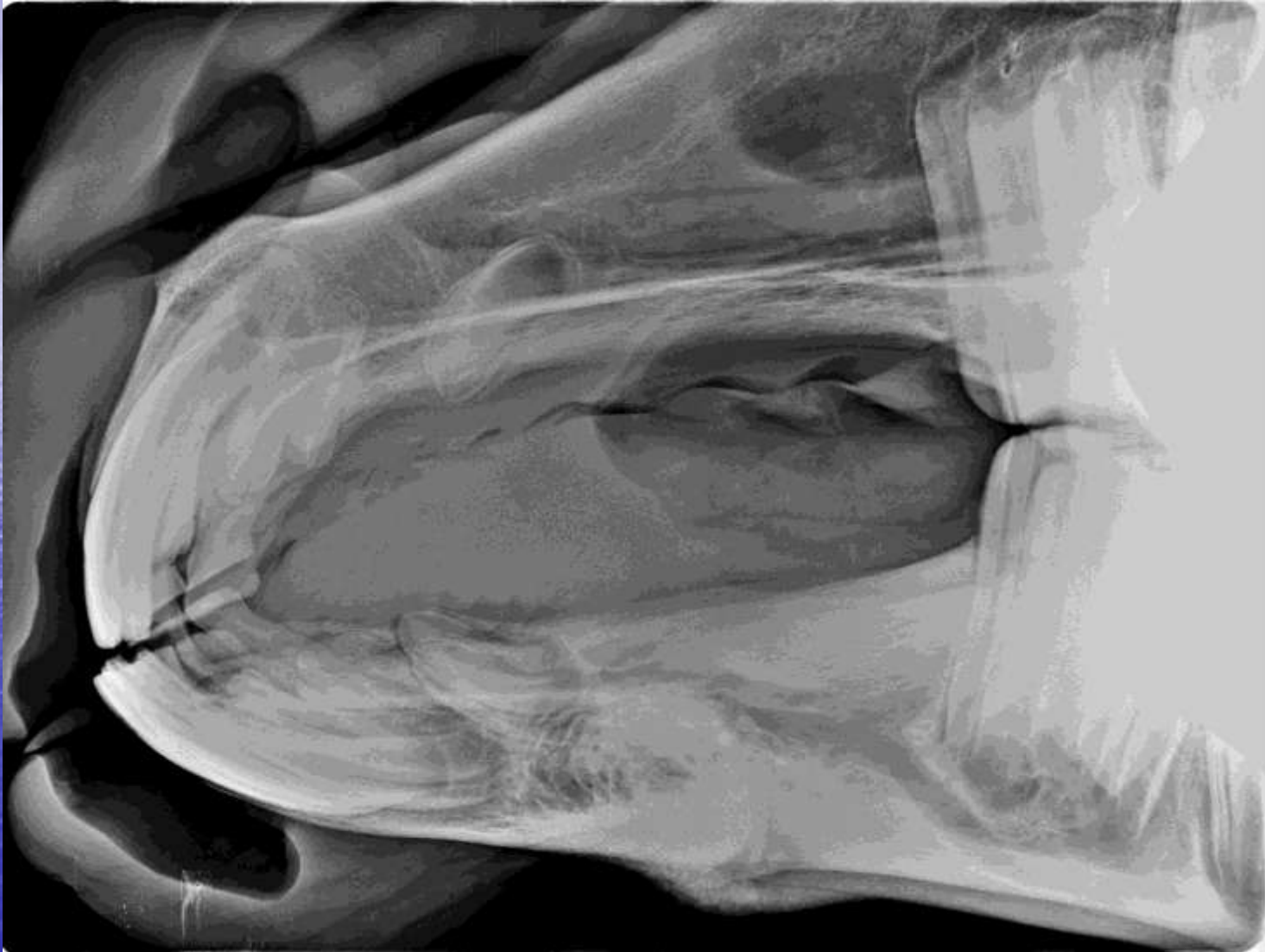Carlos Skull LAN26-48 (-, -)
-- Carlos close up3d
3211
2796



Röntgenologisch



Röntgenologisch



Diagnose

- Fractuur symphysis Mandibula agv :
- Te ver openen mondsperder
- Te hard bijten op tandplaten
- Fissuur aanwezig
- Stress-fracture
-