

DAP Nijkerk-Wellensiek

Fusiepraktijk van Nijkerk en Wellensiek-Amersfoort

- Diersoortgericht werken
- Kwaliteit diergeneeskunde

Sinds 2001 gebitsbehandelingen paard door twee dierenartsen, opgeleid in Idaho Marjan Thesingh en Ellen van Leeuwen



Cases over verdikkingen aan de onderkaak

Patient ARIE

- Jaarling met zeer slechte conditie
op pensionstal met 40 paarden

Jaarling met slechte conditie



- Eet matig ruwvoer
- Verdikking linkerkant onderkaak
thv 3-7 en 3-8



- Collega : algemeen onderzoek

bloedonderzoek

mestonderzoek

bloeduitslag

Electrophoresis

Total protein	63		55 - 75	g/l
Albumin	32		29 - 45	g/l
alpha-1 Globulin	2		1.3 - 2.7	g/l
alpha-2 Globulin	5		3.5 - 6.4	g/l
beta-1 globulin	5		4.0 - 8.6	g/l
beta-2 Globulin	11	++	2.9 - 7.2	g/l
gamma-globulin	9		7.9 - 15.0	g/l
Alkaline phosphatase	469	++	< 450	U/l
LDH	604	+	< 400	U/l
GGT	31	+	< 30	U/l
Bilirubin (total)	21.2		8.6 - 53.0	umol/l
CK	219		< 260	U/l
Creatinine	127		< 177	umol/l
Urea (BUN)	5.5		3.5 - 7.1	mmol/l

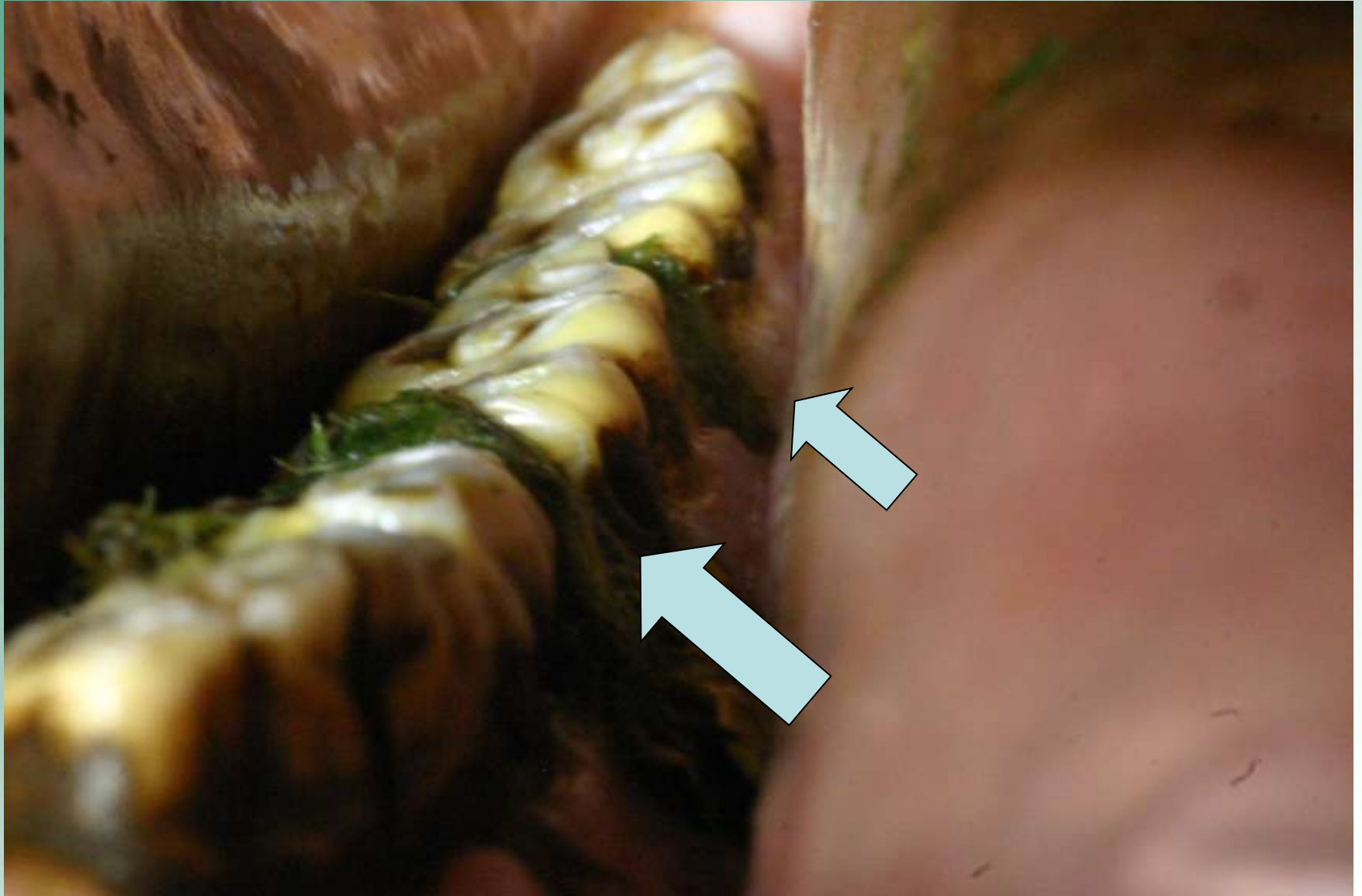
Zonder mondsperder begin je niets!

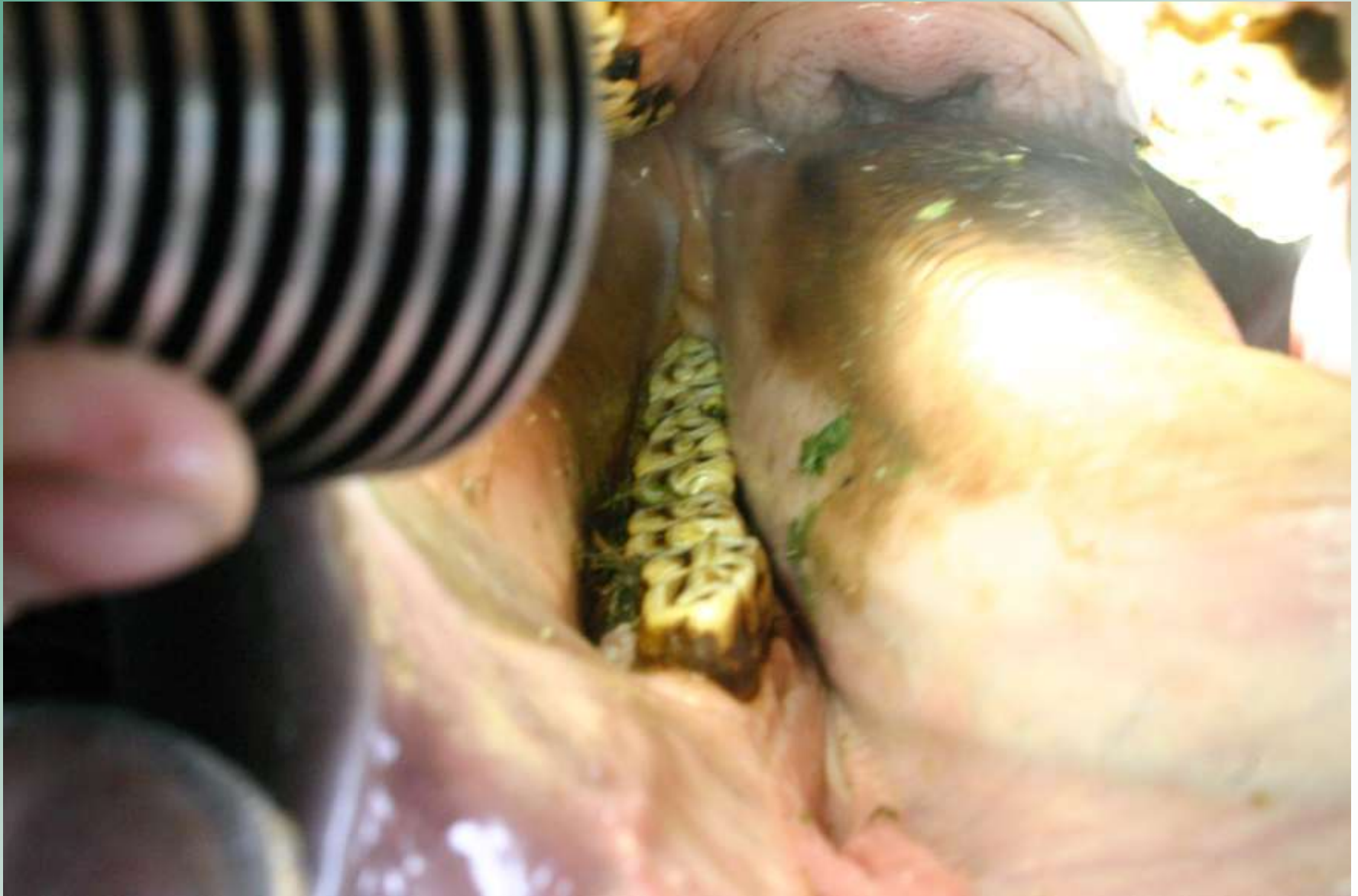- Inspectie mond :
veel voer/gras in wangzakken
- Diastasen onderkaak tw na
3-06, 3-07, 4-06 en 4-07
- Voedsel in diastasen, stinkend, tandvlees
geïrriteerd

Inspectie mondholte



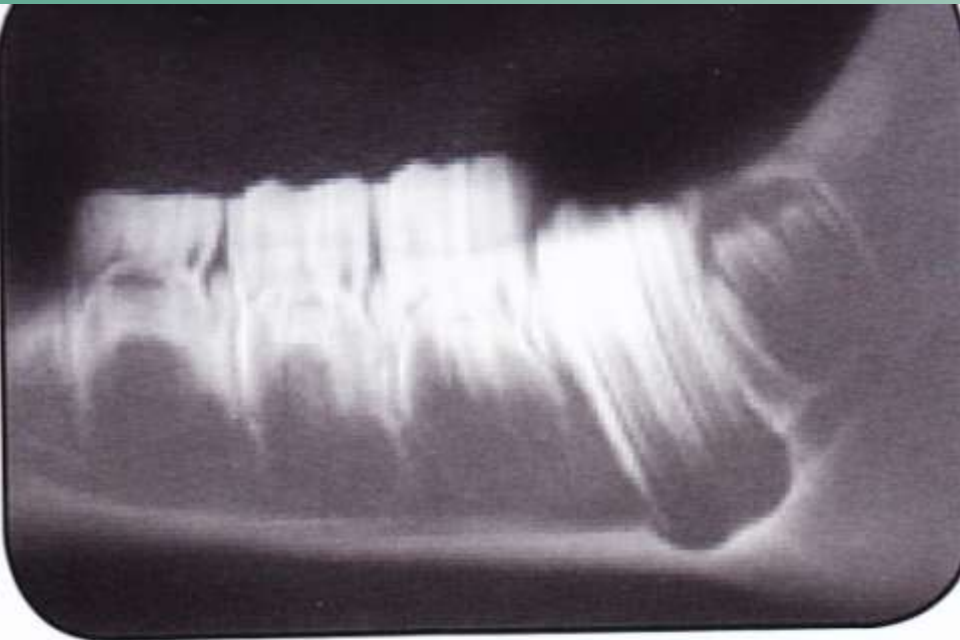Diastasen na 6 en 7



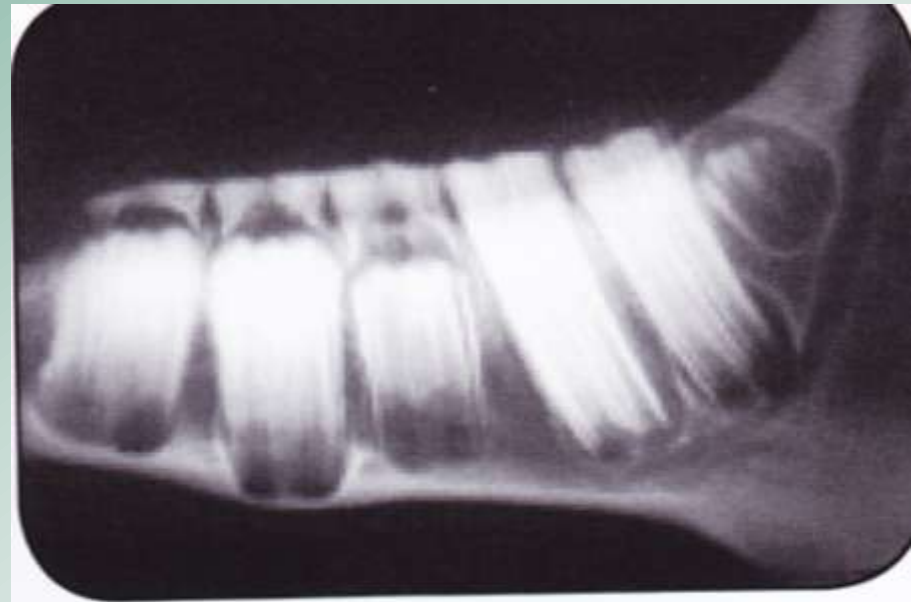


Wisselpatroon kiezen

- Eerste drie kiezen bij geboorte al aanwezig als melkkies (6,7,8)
- Wisselen resp. op 2,5 en 3 en 3,5 jaar
- Ware kiezen 9,10 en 11 komen direct als ware kies door op 1,2 en 3 jaar



One Year

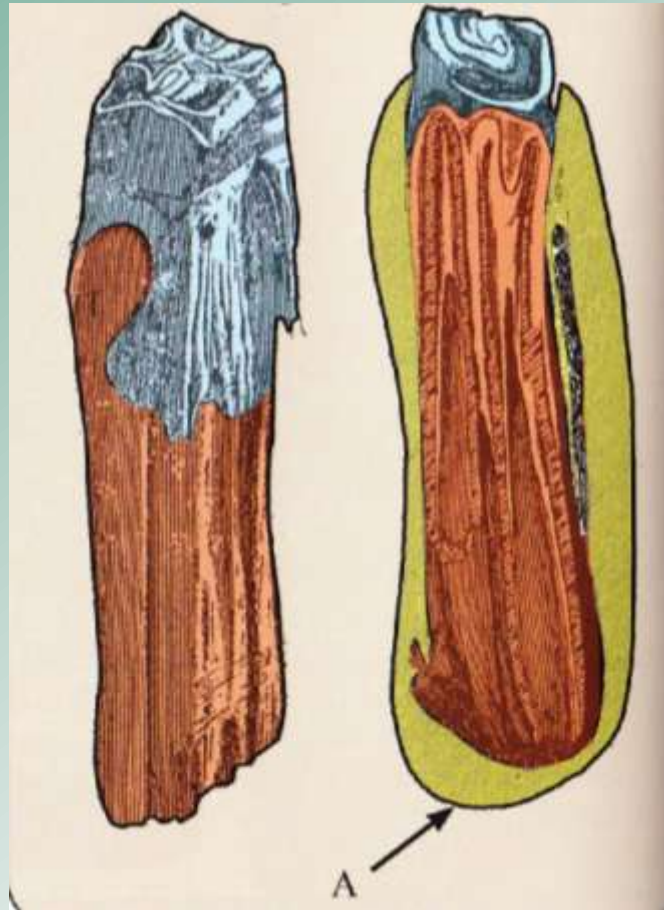


Two Years

Cysten

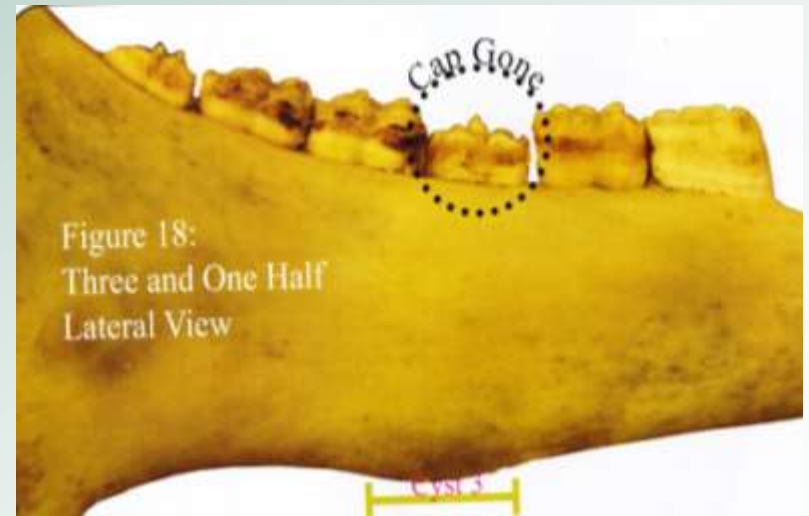
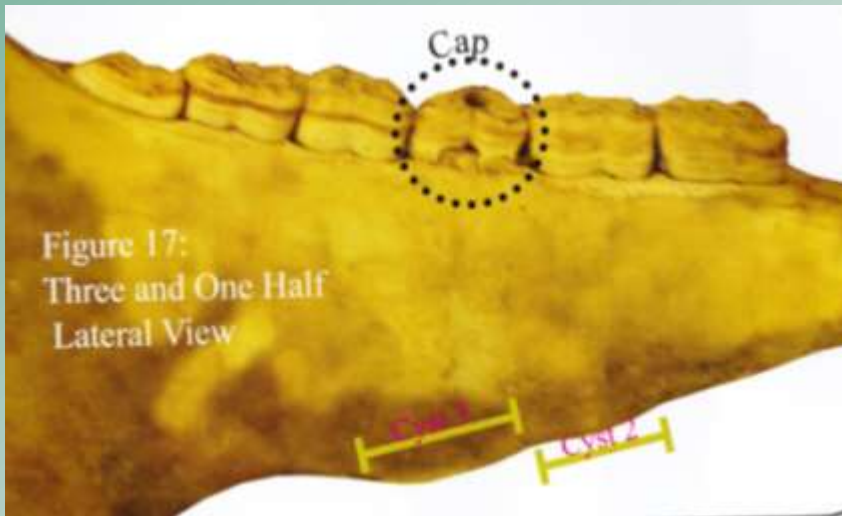
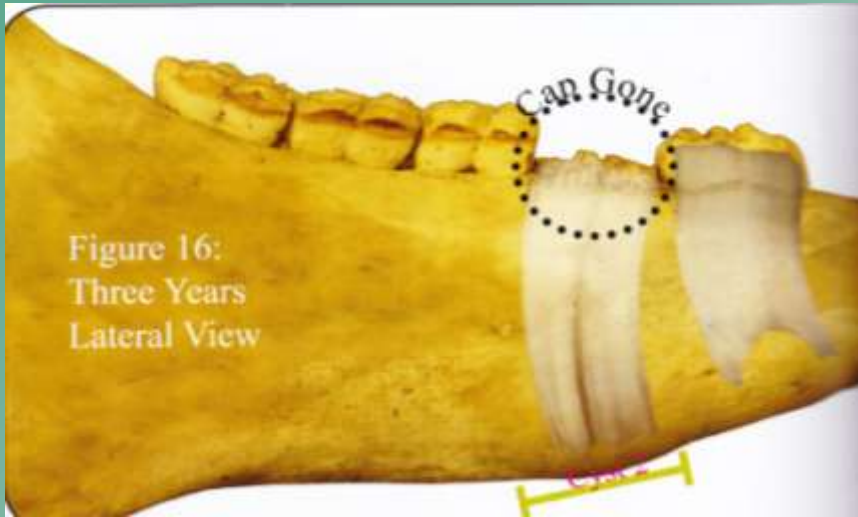
- Vooral bij lichtere rassen kan er een cyste ontstaan net onder en net boven de premolare kies (7 /8)
- Ontstaat door druk op het bot door ontwikkeling van de ware kies (lengterijping)
- 6 mnd voor – 6 mnd na wisselen

De ontwikkeling van de ware kies in de alveole geeft druk op het bot van de schedel

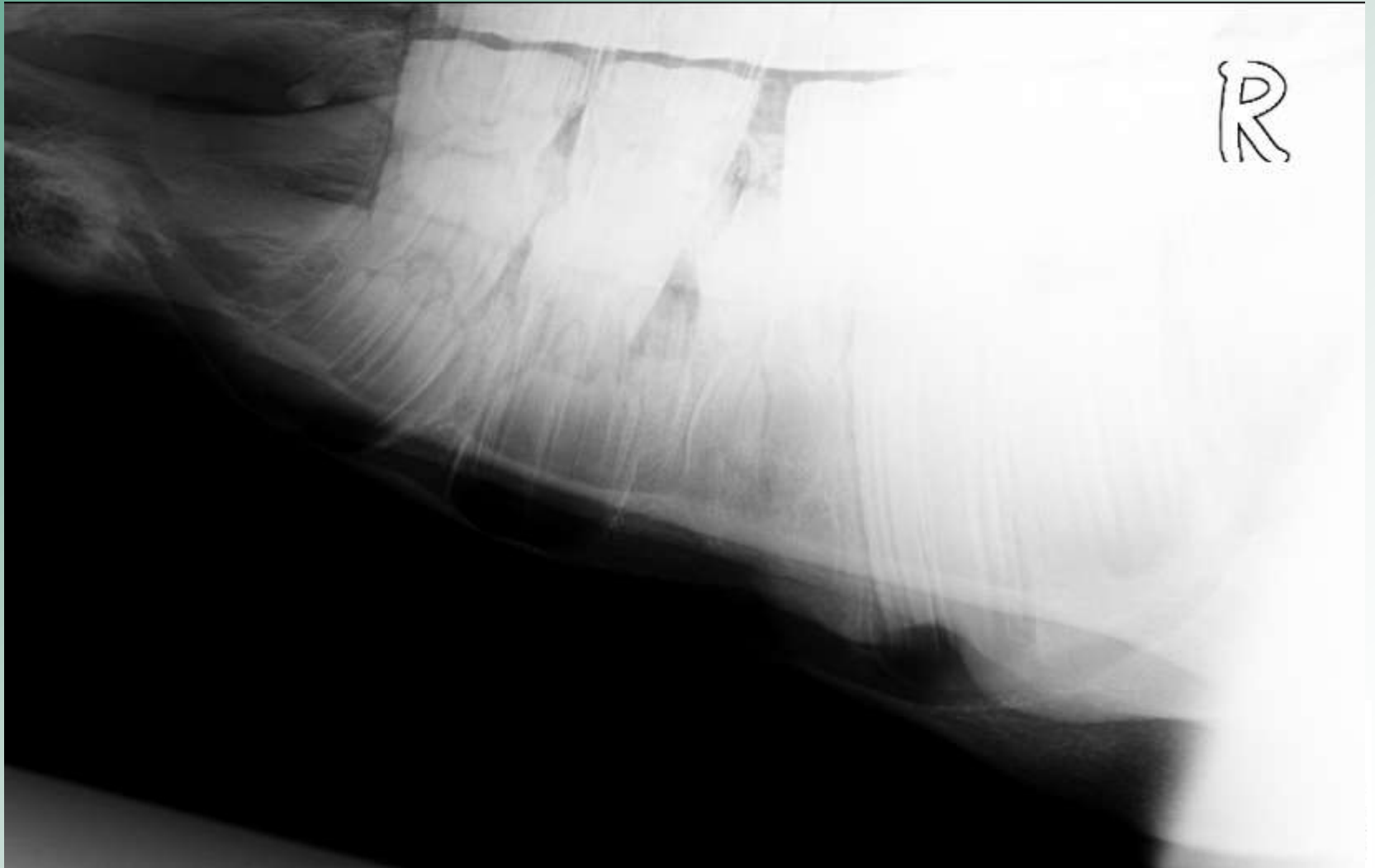


ontstaan van een bult of cyste

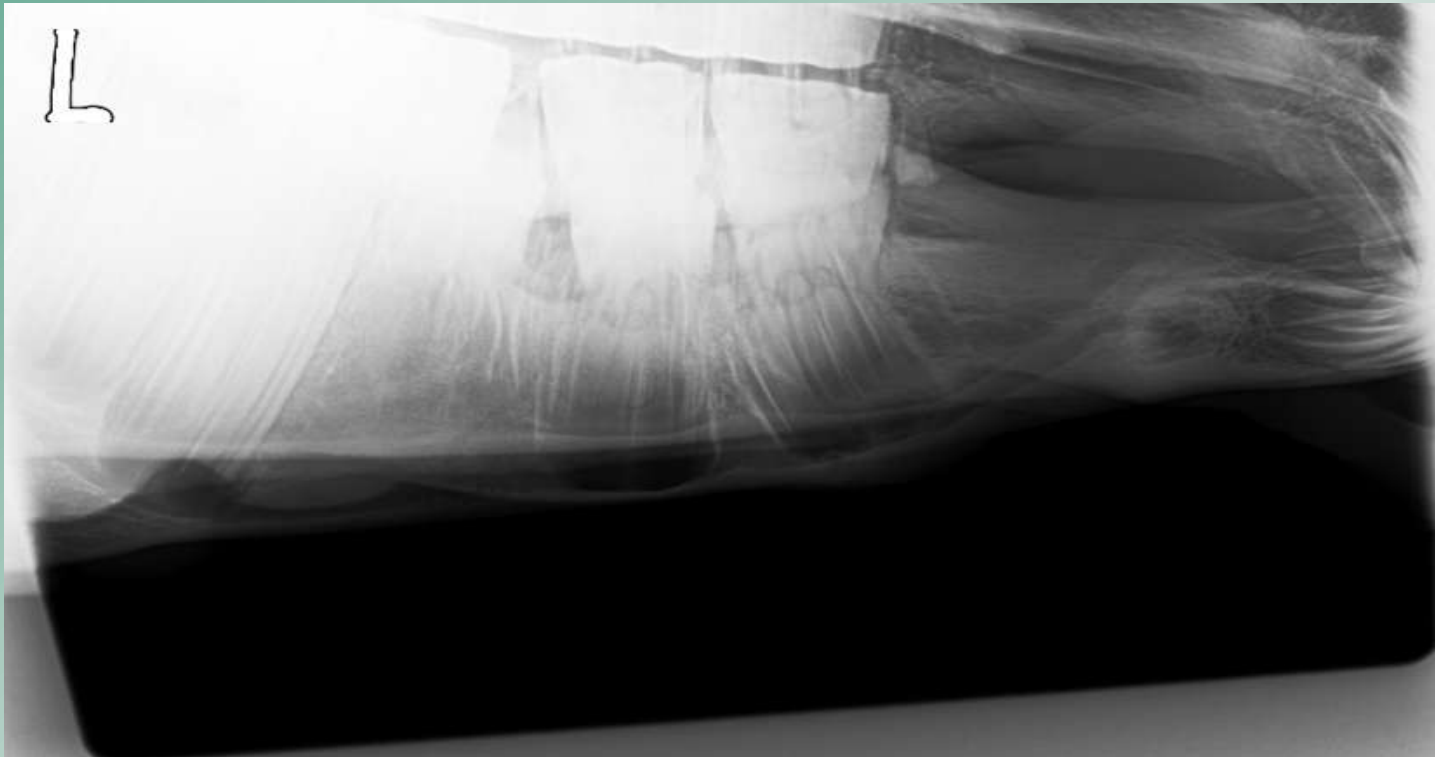
cyste thv 3-7,4-7
3 jaar oud



Aangezien deze patient pas 1 jaar is
kan er eigenlijk nog geen cyste zijn

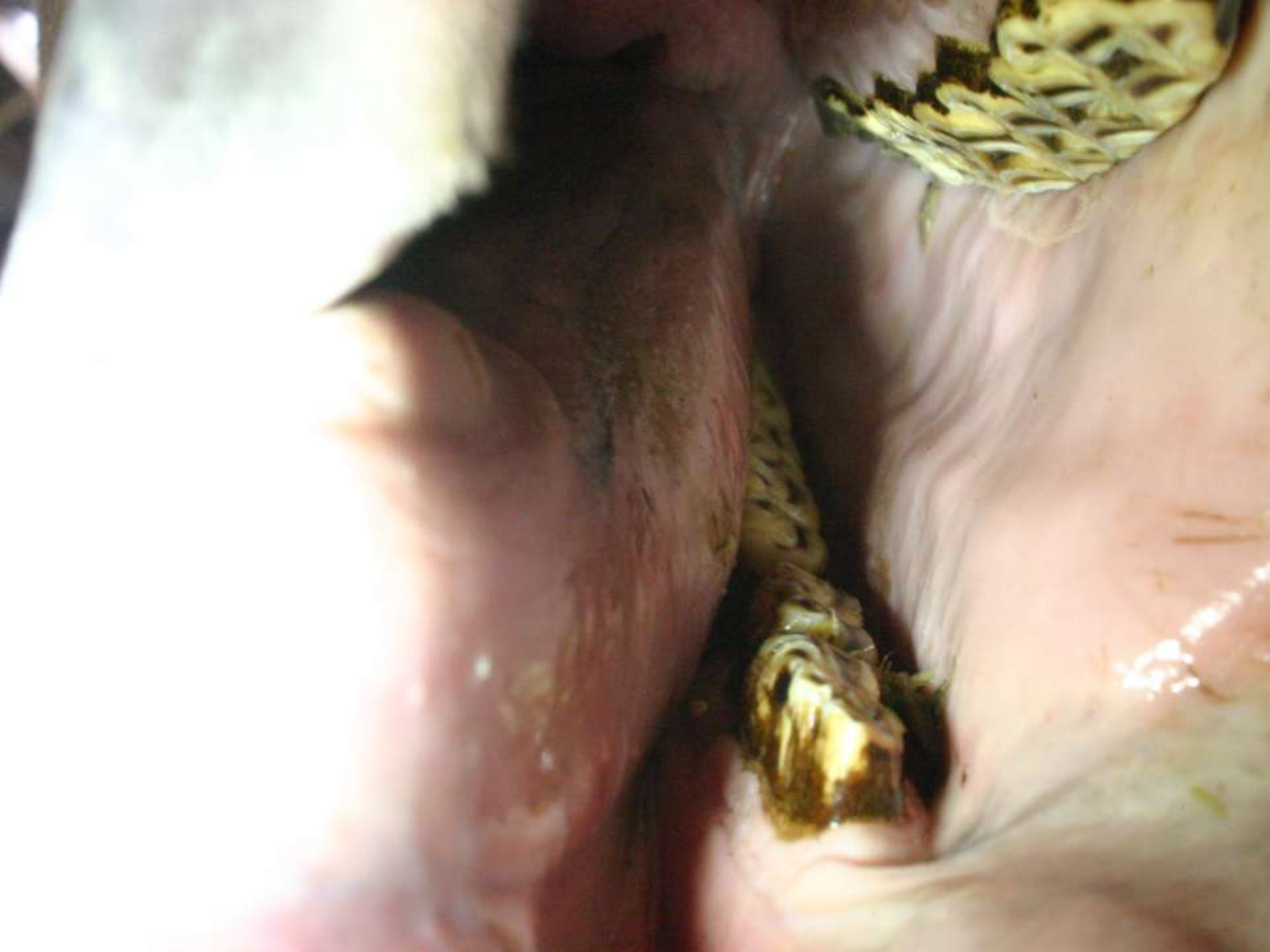

Diastasen na 6 en 7



Doorverwijzing naar praktijk voor paardentandheelkunde Winterswijk

- Gebit gebalanceerd
- Diastasen schoongebleden
- Chloortetracyclinepasta in diastasen
- Bisico-putty in de ruimtes
- Na 3 weken nieuwe bisico's geplaatst
- Over 3 weken weer controle



Bisico putty: 2 componenten





Verdikking mandibula

Geen oorzaak gevonden voor de verdikking aan de onderkaak:

- geen kieswortelontsteking/ alveolitis
- geen cyste
- geen andere afwijking te zien op röntgenfoto

Na het plaatsen van de bisico's was er de eerste dag wel meer zwelling

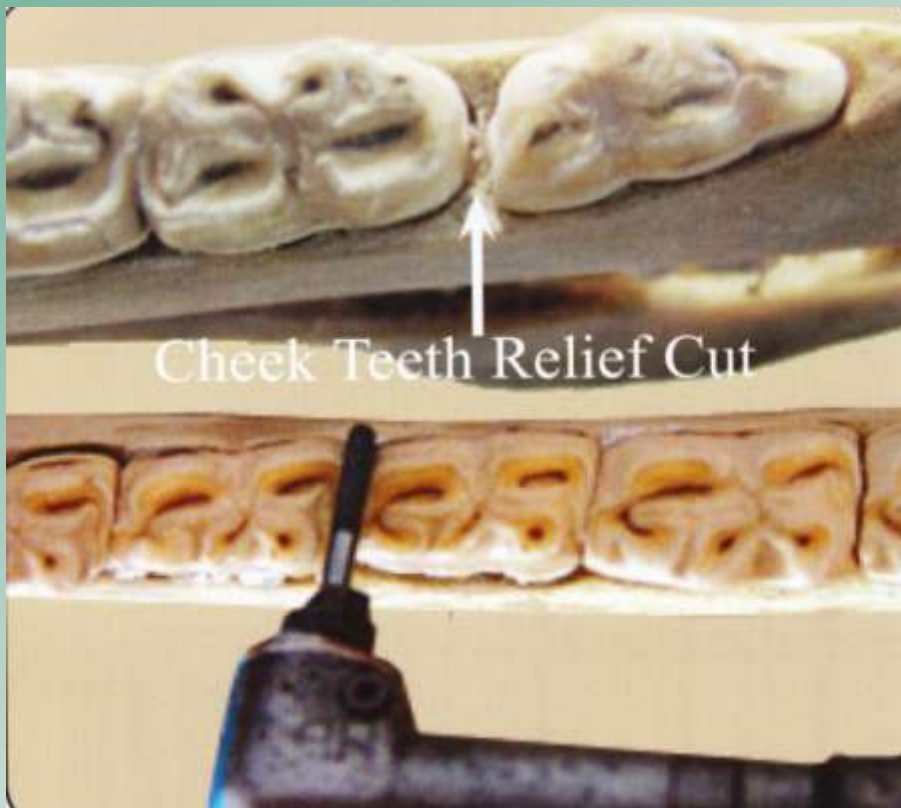
Prognose

- Redelijk goed : na 3 weken leken de diastasen al kleiner en de ontstekingen in het tandvlees waren tot rust gekomen
- Ware kiezen op goede plaats (röntgenfoto)
- Balanceren van het gebit is blijvend belangrijk
- Als paard gaat wisselen controleren dat de doppen op tijd wisselen

Met dank aan Jan en Gabrielle Broeze
Praktijk voor paardentandheelkunde
Winterswijk-woold

Diastasen wijder maken/relief cuts

- minder kans dat voedsel blijft zitten
- balanceren gebit belangrijkste actie

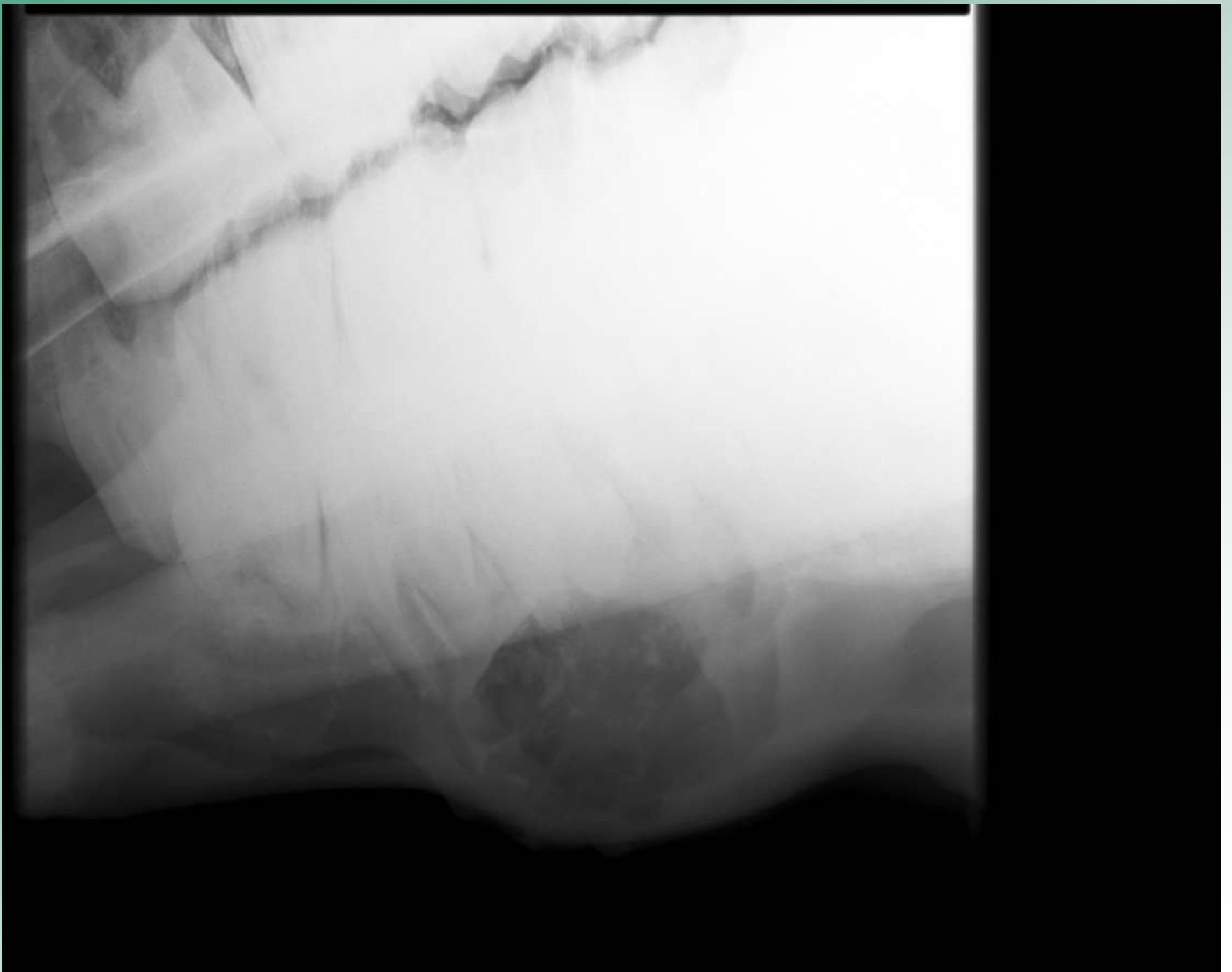


Patient Okky

- Heeft verdikking op de onderkaak
- Thv 3^e kies onder (3-8)
- Röntgenfoto
- Doorverwezen naar Fac. Dgn. Utrecht

Mogelijkheden-- DDx

- Alveolitis kieswortelontsteking
- Cyste tgv wisselpatroon : alleen jong <5jr
- Trauma ongeluk : botnieuwvorming/ breuk
- Tumor



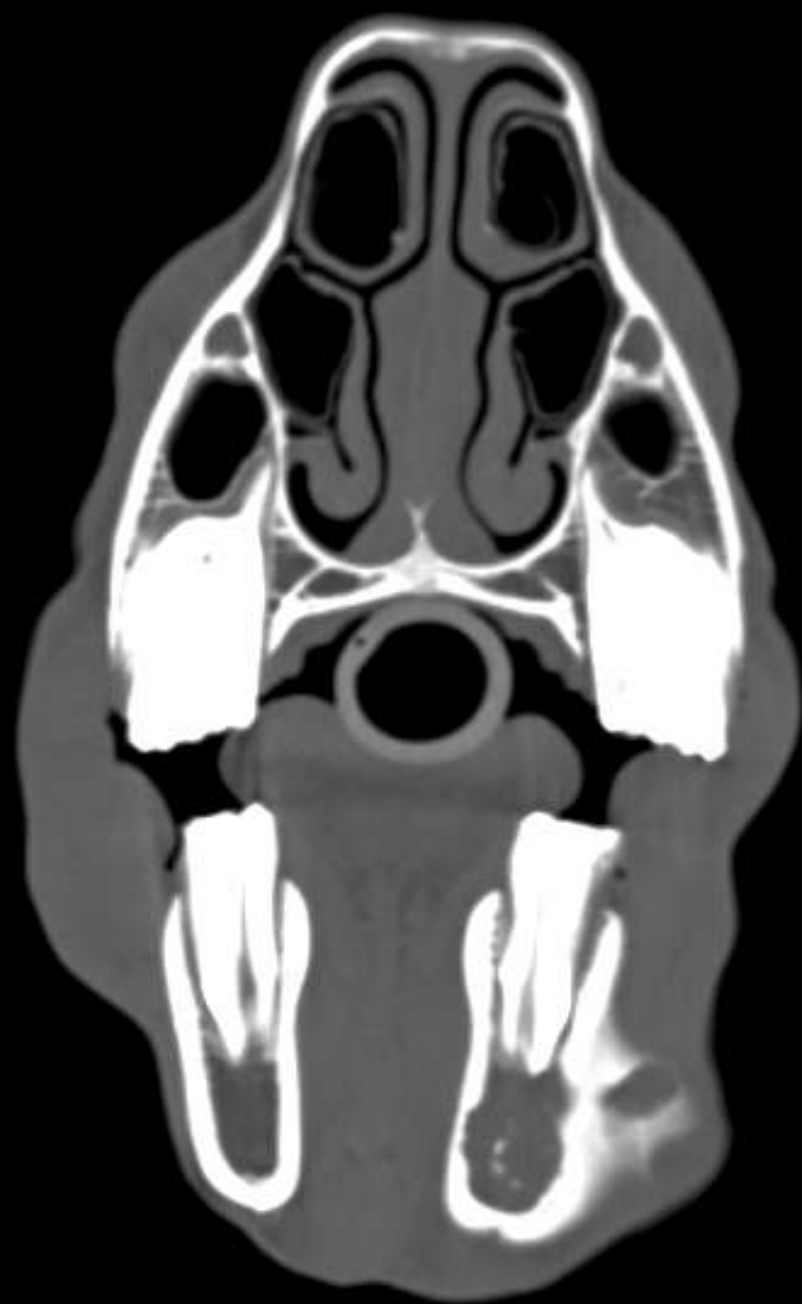Na biopt diagnose:

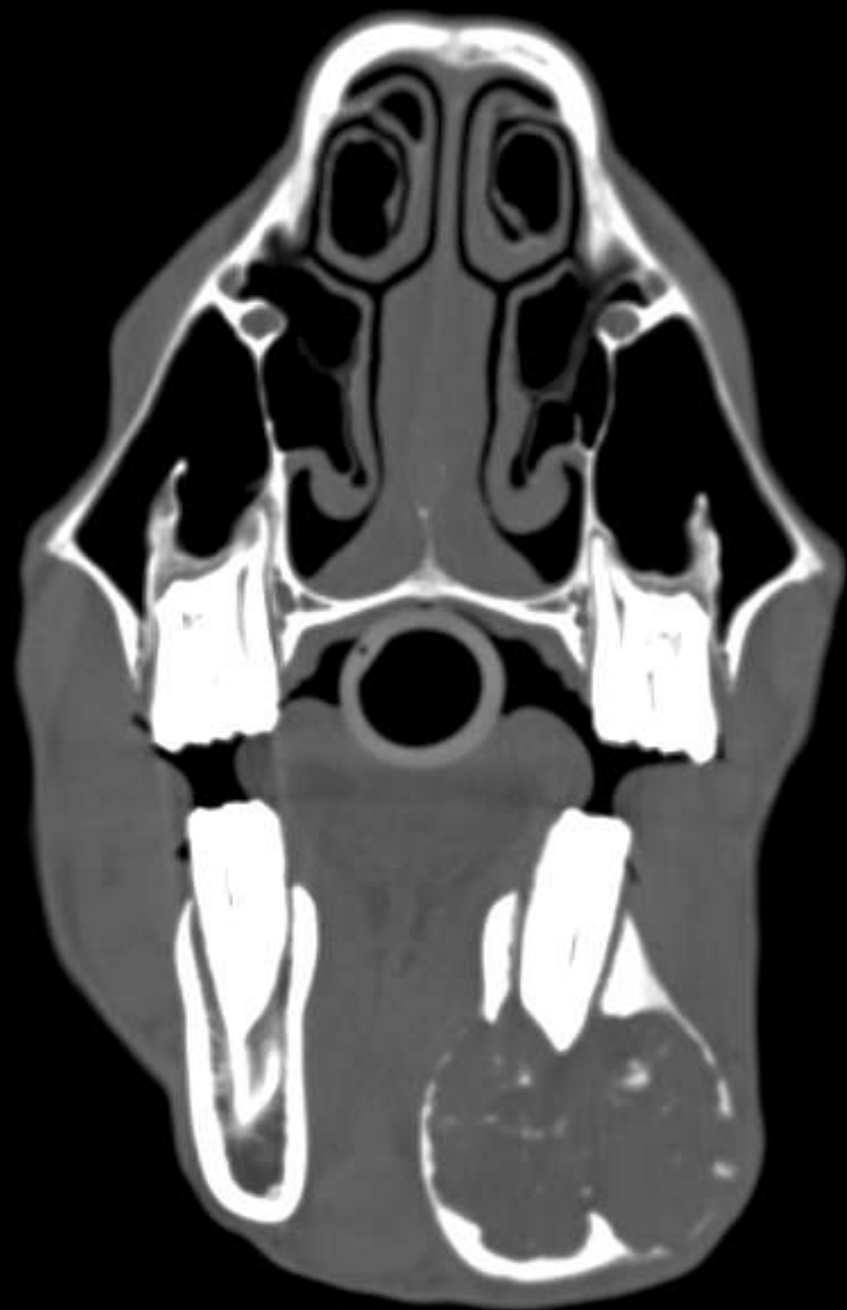Cytologie: epitheliale proliferatie zonder
ontsteking

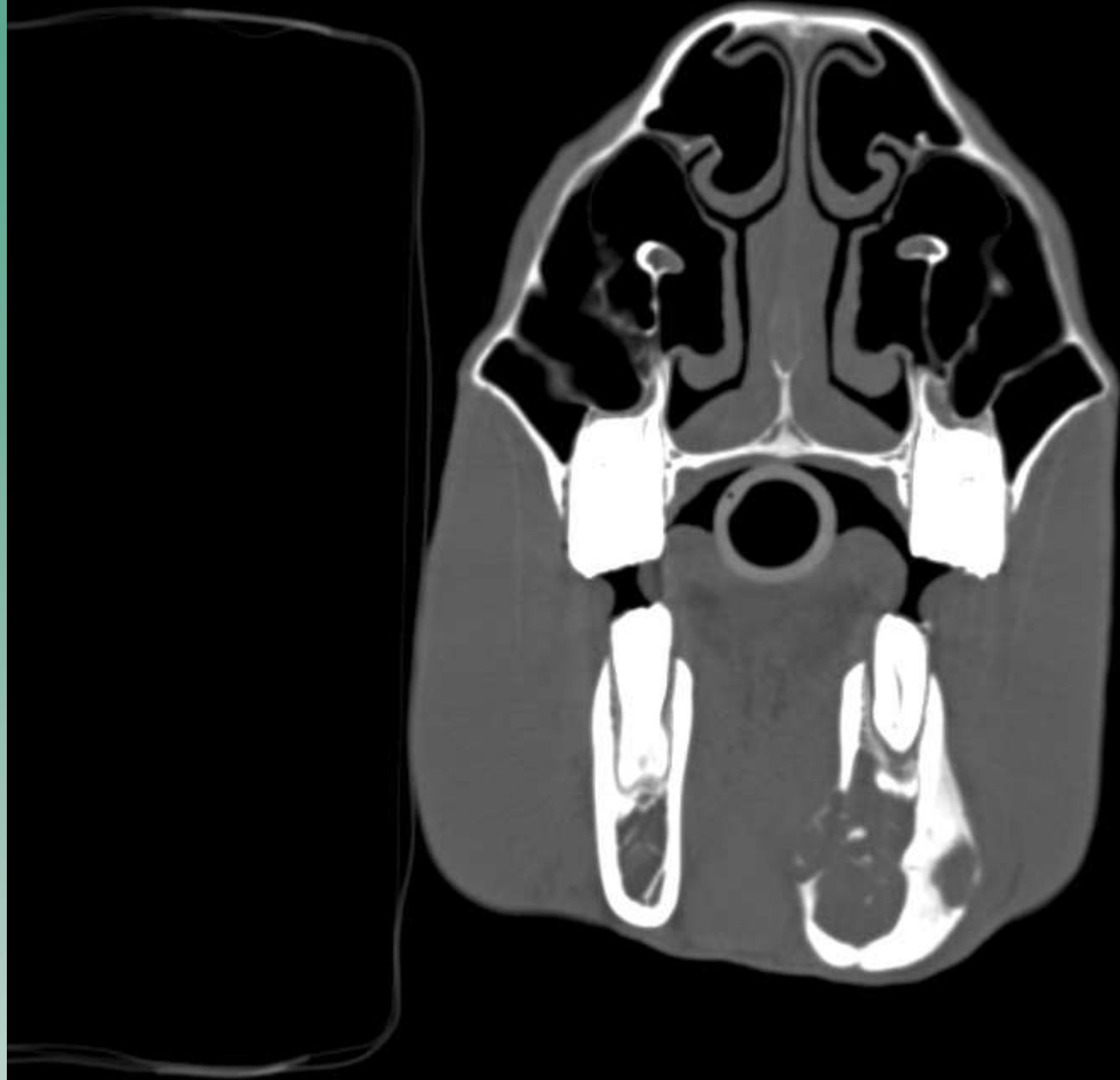
Microscopie:

ameloblastoom of ameloblastisch
fibroom

Deze tumor is een langzaamgroeiende
invasieve tumor, metastaseert over het
algemeen niet





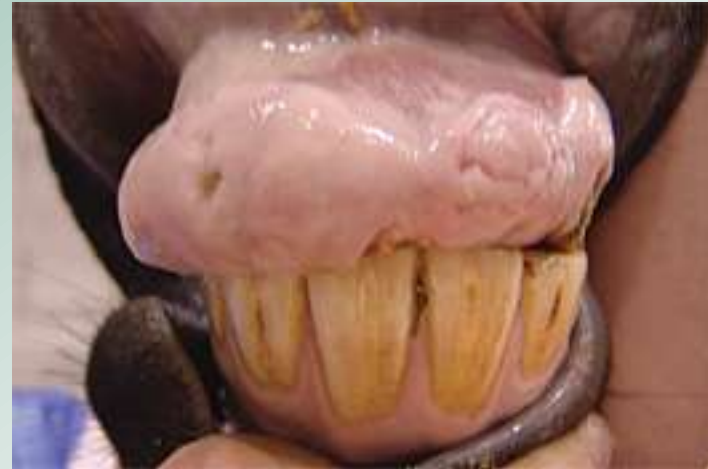
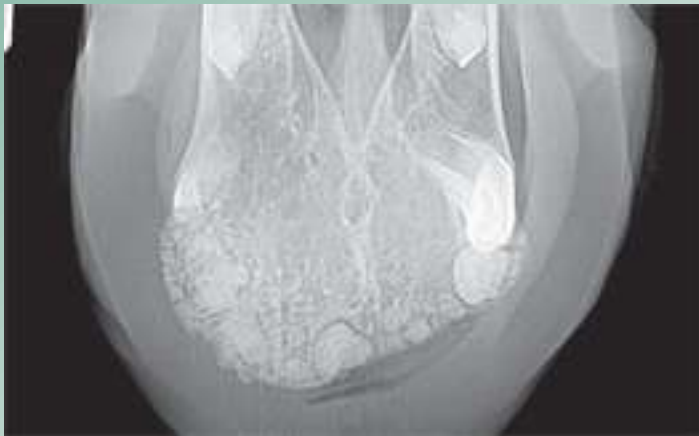
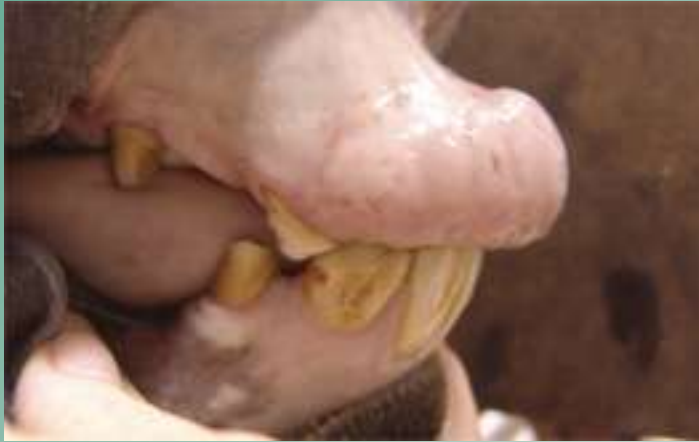Diagnose gesteld, wat nu?

- Operatie risicovol: bot erg dun, daarna weer goed functioneel herstel???
- Afwachten: tot paard problemen krijgt of kaak breekt
- Euthanasie

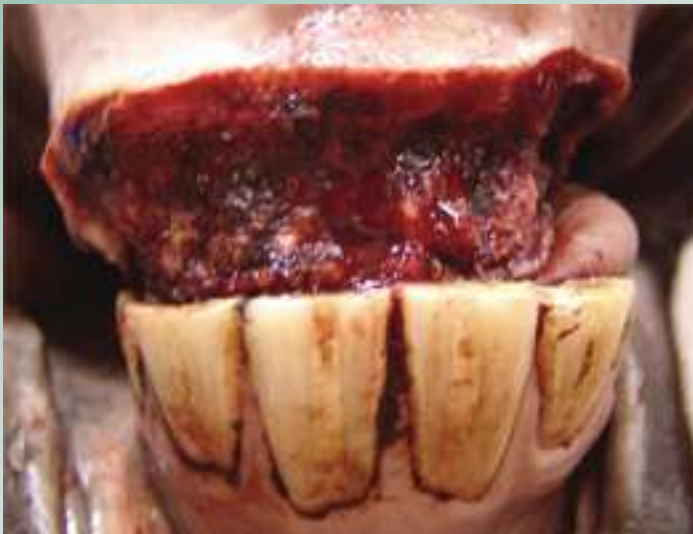Met dank aan Maarten Boswinkel
Faculteit Diergeneeskunde
voor de CT scan en röntgenbeelden

Nog een ameloblastoom



Deze tumor is operatief verwijderd

- Dit paard had op 2 jr ook ongeluk gehad
- Prognose van tumoren aan tandvlees/ in mond is matig
- Ruim verwijderen is belangrijk



Take home message

- Bijscholen blijft belangrijk
- Ken je beperkingen
- Doorverwijzen / samenwerken geeft goede resultaten

Fotograaf Jacques Snijders

